



**POTVRZENÍ O RTG VYŠETŘENÍ
NA PŘECHODOVÝ LUMBOSAKRÁLNÍ OBRATEL (LTV)
A POČET BEDERNÍCH OBRATLŮ (L)**

**CERTIFICATE OF RADIOLOGICAL LUMBOSACRAL TRANSITIONAL VERTEBRAE EXAMINATION
AND NUMBER OF LUMBAR VERTEBRAE EXAMINATION**



Pes / Dog

Plemeno / Breed: **Australský ovčák / Australian Shepherd**

Barva / Color: **červená, pálení, bílé znaky**

Jméno, chovatelská stanice / Name, breed station:

Plemenná kniha / Studbook: **CMKU/AUO/**

Tetovací číslo, čip / Tattoo, chip nr.: **203098100576918**

Pohlaví / Sex: **pes / male**

Datum narození / Date of birth: **08.05.2023**

Evenstar Leaf At, Mystic Fire

Číslo zápisu / Registration nr.: **10271/23**

Majitel / Owner

Jméno / Name: **Starý Lukáš**

Adresa / Address: **Studénka 13, Štoky, 582 53,**

E-mail: **erikahepnerova@seznam.cz**

Vyšetření / Examination

Rentgenové snímky zhotoveny dne / X-Rays made on:

09.12.2024

Jméno veterinárního lékaře-zhotovitele rtg snímku, adresa / Name of veterinary surgeon submitting radiograph, address:

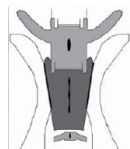
VET-KLINIKA s.r.o., Provozovna: Pražská 94/53, 500 04 Hradec Králové

E-mail: **ordinace@vetklinika.cz**

Rentgenový nález / Radiographic findings - doporučena ventrodorzální a laterolaterální projekce
(Podtrhněte příslušnou možnost / Tear off the appropriate option) - ventrodorsal and laterolateral projections recommendet

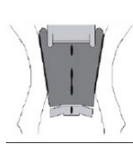Typ LTV (dle M.Flückiger a kol. 2009) / Type LTV

0



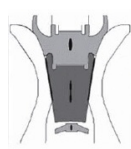
normální anatomický stav

1



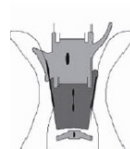
trnové výběžky (proc. spinosus) 1. a 2. křížového obratle (S1 a S2) jsou oddělené

2



křížový obratel (S1) je úplně oddělený od 2. a 3. křížového obratle (S2 a S3), příčné výběžky (proc. transversus) jsou formovány symetricky a mohou se dotýkat páne

3



křížový obratel (S1) je úplně oddělený od 2. a 3. křížového obratle (S2 a S3), příčné výběžky (proc. transversus) jsou formovány asymetricky, jsou různě deformované a kontakt s pávní je stranově rozdílný

Počet bederních obratlů / Number of lumbar vertebrae

L7



normální

L8



nadpočetný

JINÝ NÁLEZ



Zpráva / Report

Vyhodnocení bylo provedeno dne / The evaluation was made on: **09.12.2024**

Ev. č. snímku / X-Ray nr.: **502**

Kým / By: **MVDr. Jaromír Ekr**

E-mail: **ordinace@vetklinika.cz**

Url: **www.vetklinika.cz**

MVDr. Jaromír Ekr
reg. č. KVL ČR 6015

VET-KLINIKA s.r.o.

Pražská 94/53

500 04 Hradec Králové

IČ: 27461025 DIČ: CZ27461025

ZÁPIS DO OBCH. REJSTŘÍKU, KS HK oddíl C, sídliště 20243

Podpis a razítko / Signature and stamp

Proti výsledku posouzení se můžete odvolat do 30 dní od doručení nálezu k předsedovi odvolací komise Klubu posuzovatelů dědičných ortopedických vad psů Komory veterinárních lékařů České republiky na adresu: Prof. MVDr. Alois Nečas, Ph.D., Veterinární a farmaceutická univerzita Brno, Palackého 1 - 3, 612 42 Brno.